高效完成根管治疗的压电工作尖系列

Shahrad Nouraie Ashtiani 博士
牙体牙髓专科医生，德国

压电工作尖可以确保根管治疗高效无创地进行。下面将通过三个临床病例，详细地介绍压电工作尖的用途和使用方法。

操作应该在外科显微镜下进行。如果没有显微镜，至少要使用牙科专用放大镜。建议所有病例均使用橡皮障隔湿，这是治疗成功的必要因素。专用尖在根管内至少要在放大镜辅助下进行操作。如果为去除根管内折断器械而需要在根管深部操作时，外科显微镜是必不可少的，否则侧穿的发生率会非常高。只有去除折断在根管上部的桩或器械时，才可无需外科显微镜的辅助。

3E 专用工作尖：去除根管内折断器械

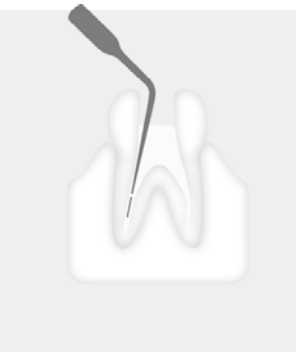

4E 专用工作尖：髓室底预备

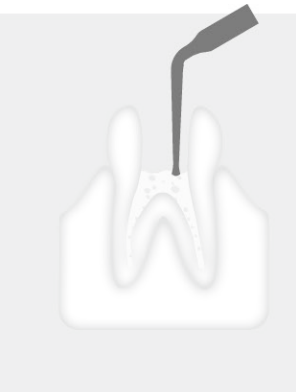

5E 专用工作尖：震动并去除根管桩

6E 专用工作尖：去除根管充填物和疏通钙化根管



病例 1：根管治疗

用 W&H 弯手机开髓，以确保充分的喷水降温，彻底去除冠髓。接下来，将超声工作尖连接在 W&H Tigon+ 压电洁治机上。Tigon+ 的设置与工作尖完美匹配，可保证操作的顺利进行。

然后用 6E 和 4E 专用工作尖预备髓室底，建立直线通路和充分暴露根管口。对于狭窄根管，比如上颌磨牙的 MSB2，应使用 3E 专用工作尖来完成这一步。

在应用 3E 和 6E 工作尖时，可以同时预备根管的上部。注意：成形步骤。在根管内的使用应该由有经验的专科医生完成。也可以以同样的方式用 GG 钻敞开根管口，但是有可能在髓室底和根管口的连接处形成台阶。如果形成台阶，可以用 4E 专用工作尖消除。

在根管暴露、预敞根管口、去除牙本质领和预备髓室底后，开始进行根管预备。根管预备的手动或机用器械有很多，但非本文所涉及的内容，不在此赘述。很重要的一点是根管冲洗。每使用一支器械预备后（包括用同一支器械每一次预备后），以及解剖形态复杂的根管都应进行多次充分的冲洗以去除牙本质碎屑。

预备到工作长度和根管预备好后，按常规要求冲洗根管。在 6E 专用工作尖辅助下，冲洗液被反复活化，冲洗，再次活化，持续 20 到 30 秒。这一步应该反复进行，直到达到根据不同临床条件，不同冲洗液所规定的冲洗量。

这一步完成后，根管充分吸干，根据临床材料和器械情况进行侧方或垂直向加压，冷牙胶或热牙胶充填。

病例 2：去除折断的根管桩

根管入路的预备同病例 1。操作应该在外科显微镜或牙科专用放大镜辅助下进行。为了避免侧穿，只预备根管上部。

接下来的步骤建议：

- 用 3E 专用工作尖轻轻地暴露折断器械或根管桩。
- 用 5E 专用工作尖振松断桩并取出。如果 5E 专用工作尖不能立即使断桩松动，应该再次使用 3E 工作尖。
- 根管桩一旦震松取出后，就可以进行根管预备（见病例 1）。
- 对于冲洗步骤。我们应该清楚再治疗和初次治疗的根管内菌群有所不同，应该在其他冲洗液的基础上，加用 2% 的氯已定冲洗液。
- 接下来的操作步骤同病例 1。

病例 3：去除根管内折断器械

治疗必须在外科显微镜辅助下进行。注意：避免错误旁路（侧穿）。去除折断器械，只能在适应证明确的情况下进行。治疗前对治疗成功率的预估很重要。对这类病例，医生一定要对自己的技能有清楚的判断。

去除根管内折断器械的推荐方法如下：

- 首先要保证根管内的视野清晰，用 6E/3E 专用工作尖去除所有残留的根充材料。
- 去除掉上部所有的牙胶尖和暴露折断器械后，沿根管走行进行直线扩大，保持其原有直径。
- 在显微镜下，应该能够充分看到折断器械尖端的各面。
- 用 3E 专用工作尖暴露折断器械尖端 1-2mm。注意：错误旁路（侧穿）。用超声工作尖操作时，可能会造成断针的再次折断。因此一定要确认预备操作是在牙体组织上进行的。
- 断针取出的方法有很多种，因本文篇幅所限，不作详细介绍。但最好的情况是断针暴露后，在冲洗液冲洗时松脱。注意：避免器械再次折断。由于解剖情况和断针位置不同，还有可能发生其他的风险。
- 折断器械取出后，进行根尖区预备。根据冲洗原则进行冲洗。（同样，注意应该在其他冲洗液的基础上，加用 2% 的氯已定冲洗液）
- 接下来的操作步骤同病例 1。

获取更多信息，参加在线讨论，请扫描二维码