合理的负重方式获得良好的远期效果病例

Raquel Zita Gomes
DMD, PG, MsC, PhD
葡萄牙口腔种植专家

现代种植学中，随着新鲜拔牙位点上即刻种植即刻负重的外科及修复策略的发展，在不同时间范围内量化种植体的稳定性对于获得良好的预后非常重要。因此，能够评估种植体稳定性和骨整合的简单、实用、微创的方法变得很有价值。现有的检查种植体稳定性的非侵袭（non-disruptive）性方法有叩诊法、放射线检查、植入扭矩测量（IT）、种植体稳定指数（ISQ）的谐振频率分析（RFA）。目前最客观常用的检查方法是种植体植入扭矩测量和对种植体稳定指数的共振频率分析。IT 检查的是抗旋稳定性，而 ISQ 则测量种植体的轴向稳定性。然而，只有 ISQ 能够监控种植体在愈合期（从初期稳定到二期稳定）的稳定性变化。

ISQ 是对种植体稳定程度和骨整合程度的量化，量值从 1 到 100，可以接受的稳定度值在 55-85 ISQ 之间。种植体骨整合后的平均 ISQ 值约为 70。

种植体植入后，通过扭矩和 ISQ 测量评估种植体的初期稳定性，为医生的临床决策提供一系列确凿的数据，并帮助他们选择合适的后续治疗方式。对于不同的种植系统，这两个测量的标定标准是不同的。对于 Anyridge 种植体 (Megagen)，为单颗种植体提出了以下的临床处理建议：

- 如果种植体的植入扭距 < 45N/cm 以及 ISQ < 60，最合理的外科处理方式是用覆盖螺丝封闭种植体，潜入式愈合。种植手术分两期进行。
- 如果种植体植入扭距≥ 45N/cm 以及 ISQ[60-70]，推荐的外科方式是在种植体上安装愈合基台，穿龈愈合。不需要二期暴露种植体的手术。
- 如果扭矩≥ 45N/cm 以及 ISQ≥72，可以进行即刻负重。

当然，该指导原则受很多其他因素的影响，包括种植体的类型（几何形状、长度、直径）、所选的外科手术方法、患者年龄、口内情况，以及全身的健康状况。所以要通过临床的综合诊断来决定处理方法。

病例报告

患者：女性，66 岁，骨质疏松，39 岁绝经

临床检查和主诉：系统性牙周病，下颌 4.2、4.1、3.2、3.1 牙齿 III 度松动。上颌因牙周病造成多颗牙齿缺失，可摘活动义齿修复。患者的主诉是进食时疼痛不适，并且希望通过固定修复方式解决前牙美观问题。

既往史：患者因子宫切除术在 39 岁绝经，导致骨质疏松和鼻窦炎。因侵袭性牙周炎导致多颗牙齿缺失和牙槽骨吸收。

诊断：上颌有两颗埋伏的阻生智齿，上颌窦气化，因牙周病导致 1.5、1.6、2.4、2.6 牙齿缺失及局部牙槽骨吸收，目前牙周状况稳定。下颌 45 牙齿曾行根管治疗，放射线片可见根尖病变，但目前没有症状，4.7、4.8、3.7、3.8 牙齿缺失，牙周状况不佳，尤其以前牙区为重。患者的上下颌为 II 类关系，因错殆导致下前牙严重伸长。

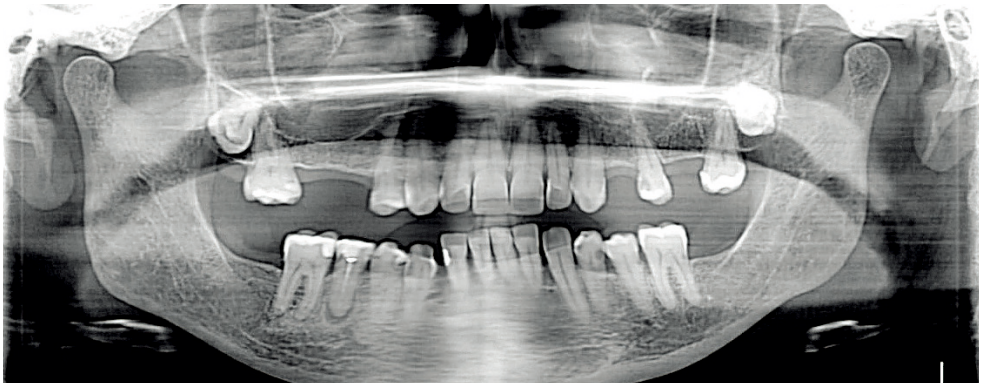

治疗计划

因严重的牙周问题，首选的治疗计划是拔除下前牙，在 3.2、4.2 位点即刻植入种植体，同期在拔牙区行骨增量手术。如果种植体的初期稳定性允许，术后即刻安装过渡基台，并用树脂桥做暂时固定修复。如果种植体初期稳定性欠佳，则用活动义齿做过渡修复。

另一可选择的治疗方案是用活动义齿修复，但患者拒绝该方案。

种植及即刻暂时修复

用 NOUVAG MD 11 种植机进行种植体植床预备，采用高速 (1700rpm) 和高扭矩 (70Ncm) 以避免震颤和晃动。
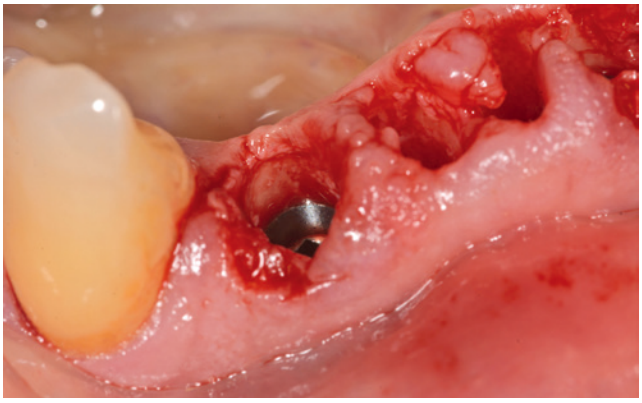
在 3.2 和 4.2 牙位植入两颗直径 3.5mm 长 15mm 的 Anyridge 种植体，根据拔牙后即刻种植的要求，种植体垂直向位于牙槽嵴下 2mm，根方锚固于愈合的牙槽骨内。